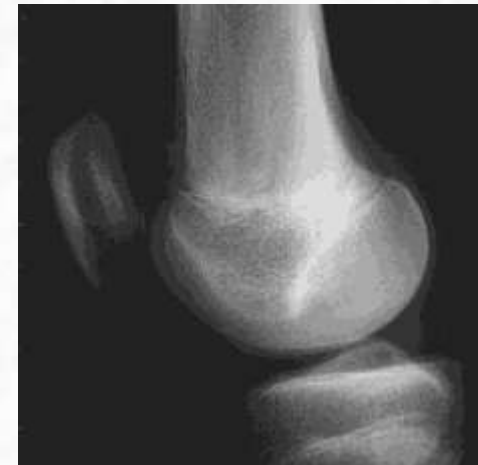
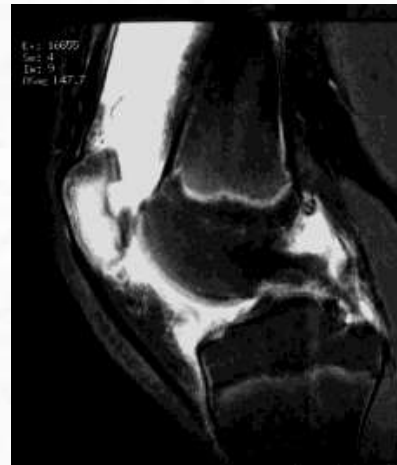
Diagnostic et traitement du syndrome douloureux rotulien

D. Saragaglia
S. Daolena



Clinique Universitaire de Chirurgie Orthopédique et de Traumatologie du Sport.
CHU de Grenoble, Hôpital Sud. France.

Que veut dire syndrome douloureux rotulien?

- **Dans la littérature, confusion entre**
 - Syndrome douloureux rotulien et
 - Douleur antérieure du genou
- **Tietge (*Orthop Clin North Am, 2008*)**
 - « Patello femoral syndrome is a wastebasket term for pain and dysfunction...patello femoral syndrome is not a diagnosis but rather an admission of ignorance »

Définitions

- **Le syndrome douloureux rotulien peut être défini comme une douleur retro ou péri rotulienne consécutive à des modifications physiques ou biomécaniques de l'articulation fémoro patellaire**
- **La douleur antérieure du genou est multifactorielle et la cause de la douleur varie d'un patient à un autre**

En d'autres termes...

- **R. Grelsamer** (*The Knee, 2009*)
 - « the patellofemoral syndrome does not exist...We would suggest that the term « anterior knee pain » describes the problem without implying a diagnosis or a physical condition, and is the only symptom that we can all actually agree on »

De quoi vais-je parler?

- **Des douleurs antérieures du genou en relation avec la rotule**
- **En excluant**
 - **Les instabilités rotuliennes objectives**
 - **Les autres causes de douleur antérieure du genou**

Symptomes

- **La douleur**

- Parfois aiguë, parfois fond douloureux permanent
- Derrière, dessous ou autour de la rotule
- Peut être augmentée par
 - Position assise prolongée (signe du cinéma)
 - Montée ou descente des escaliers
 - Accroupissement ou course à pieds
- Peut être difficile à faire localiser
 - Devant la rotule
 - Cercle autour de la rotule

- **L'instabilité**
 - Pas de véritable instabilité
 - Plutôt une inhibition transitoire du quadriceps
 - Parfois difficile d'éliminer une subluxation de la rotule
- **L'épanchement**
 - Rare
 - Peu spécifique
 - Parfois sensation d'ankylose, genou fléchi

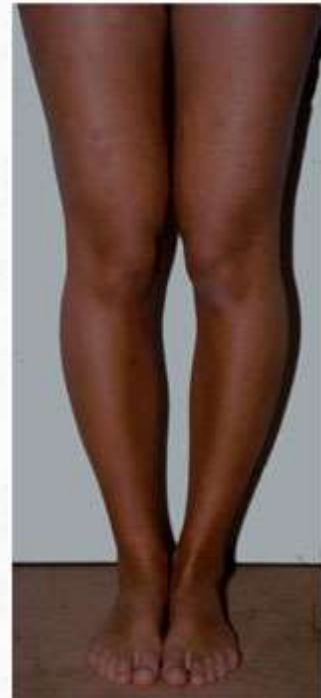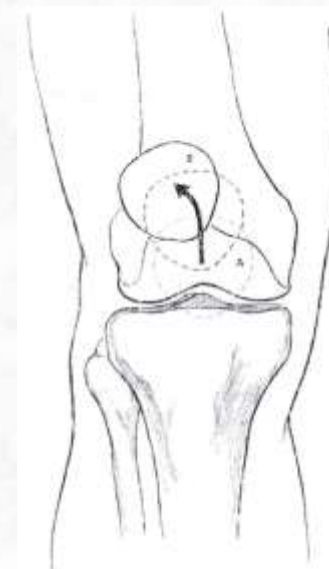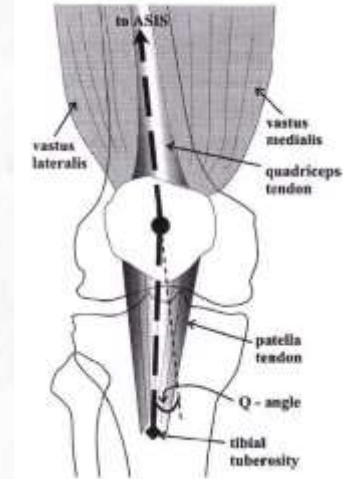
- **Blocage**

- Ce n'est pas un symptôme qui fait partie du syndrome douloureux rotulien
- Parfois pseudo blocages
 - Blocage en extension et pas en flexion
 - Impossibilité de fléchir le genou
 - Fugace et récidivant

Examen clinique

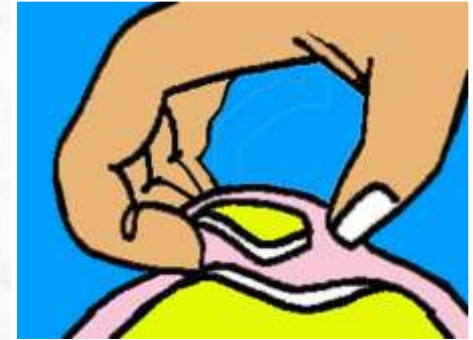• Inspection

- Debout : angle Q, alignement rotulien, asymétrie musculaire
- Couché : longueur des MI et morphotype, bascule et position de la rotule
- Flexion : course rotulienne et “J” sign
- Marche : morphotype, pronation de l’arrière-pied



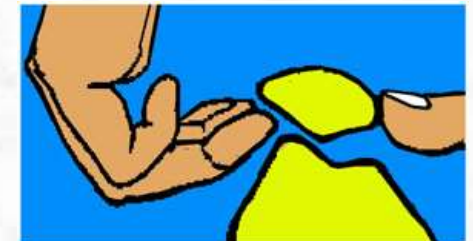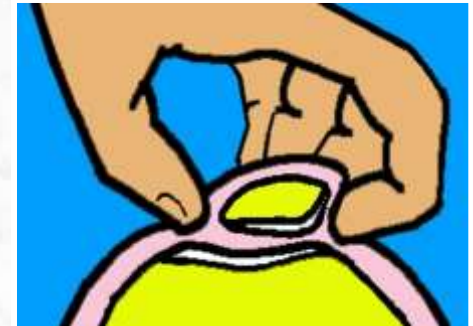• Mobilité

- Flexion, extension, en actif et en passif, rotation passive
- Raideur des ischio-jambiers

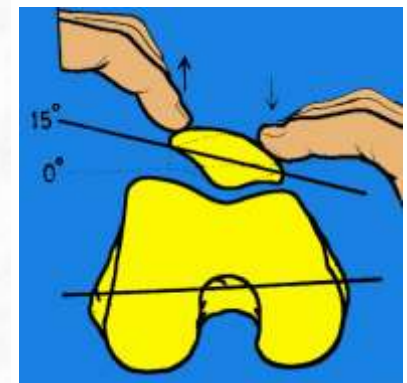
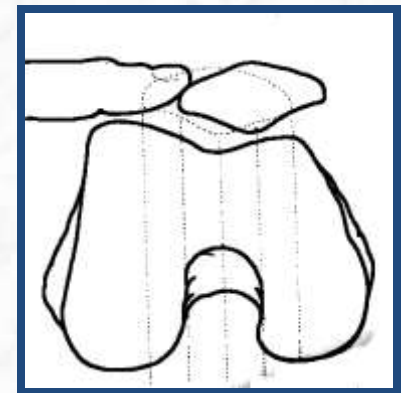
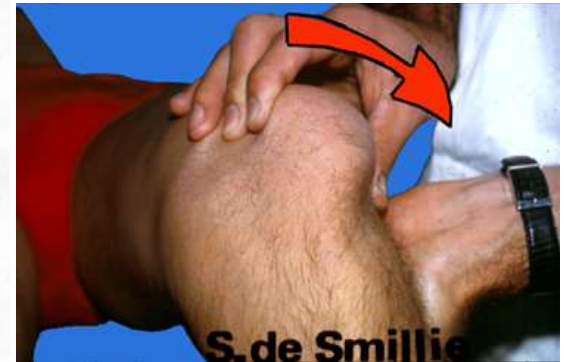

• Palpation

- Facette médiale et latérale de la rotule
- Bord supérieur et pôle inférieur de la rotule
- Tendon rotulien, ligaments, ménisques
- Épanchement : visible ou palpable (signe du glaçon)



- **Tests spécifiques**
 - Bascule de la rotule
 - Hypermobilité de la rotule
 - Signe du rabot
 - Signe de l'appréhension de Smillie
- **Et les autres tests...**
 - Lachman, ressaut, tiroir postérieur (+), signes méniscaux, etc.
- **Hanche et colonne lombaire**
- **Évaluation psychologique**

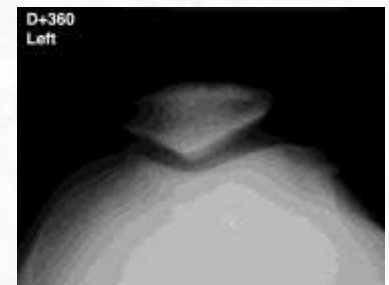
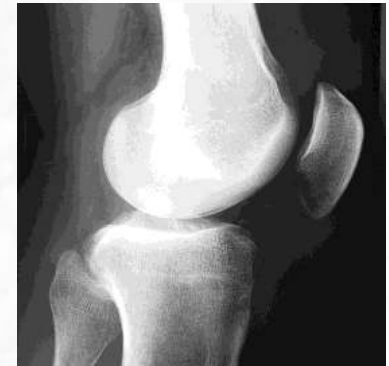
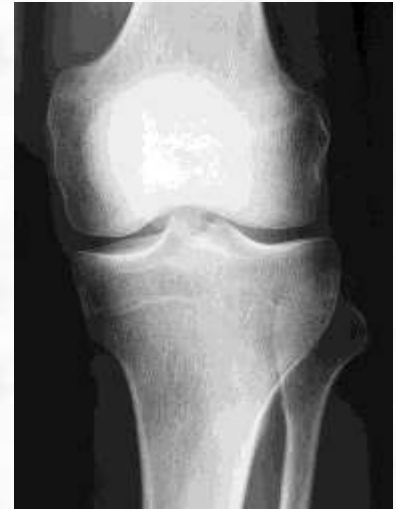
Imagerie

- **Radiographies**

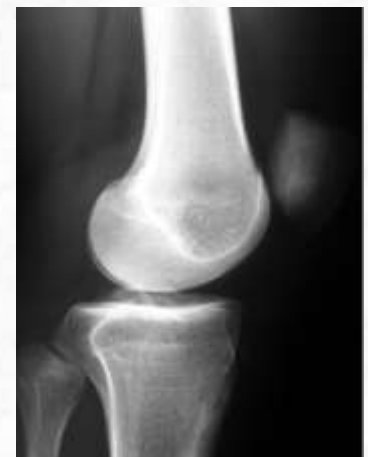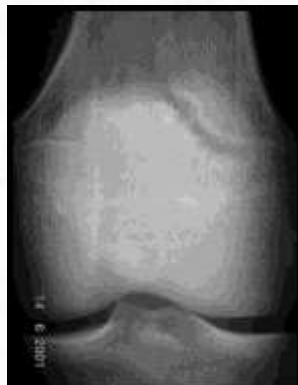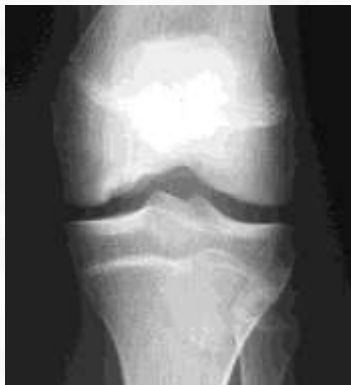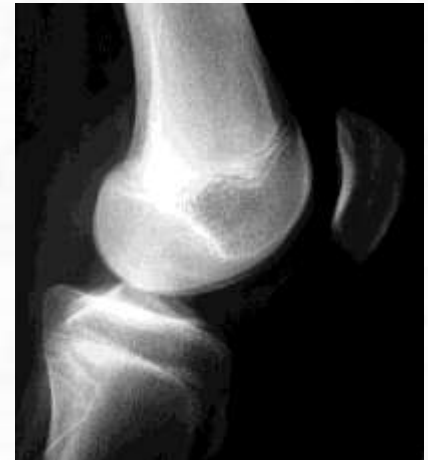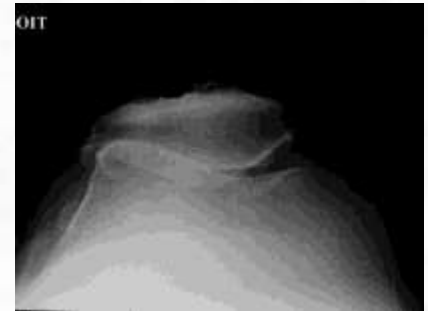
- **Incidences**

- **F + P debout**
 - **Profil à 30-45° de flexion**
 - **Vues axiales (30-45°)**



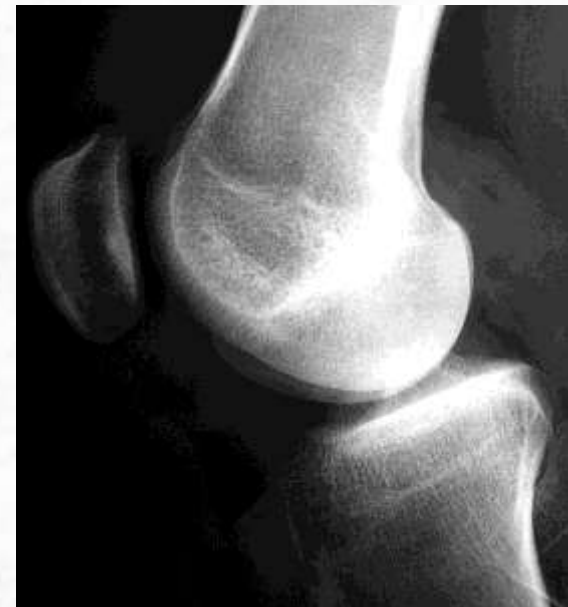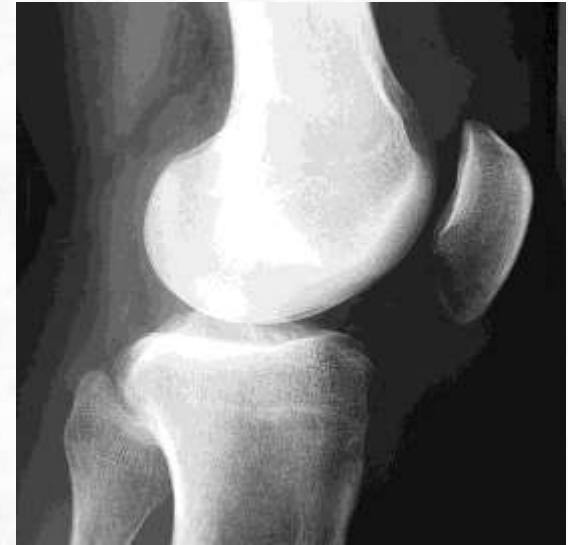– Évaluation

- Signes d'arthrose
- Dysplasie de la trochlée et de la rotule
- Hauteur de la rotule
- Congruence de l'articulation fémoro patellaire
- Patella bipartita
- Ostéochondrite disséquante
- Etc...



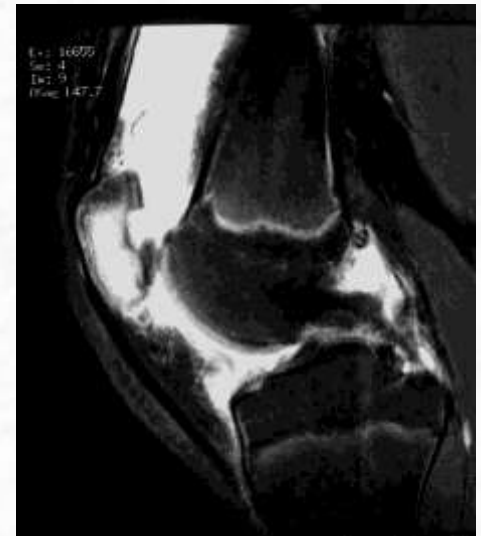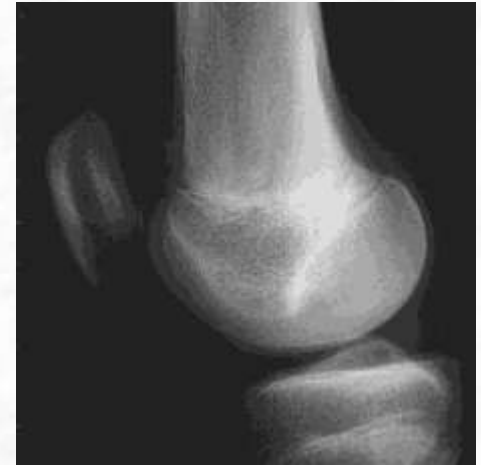– En général

- RX “normales”
- Parfois
 - Rotule basse avec une trochlée profonde
 - Dysplasie de la trochlée de type A (D. Dejour)



- **IRM**

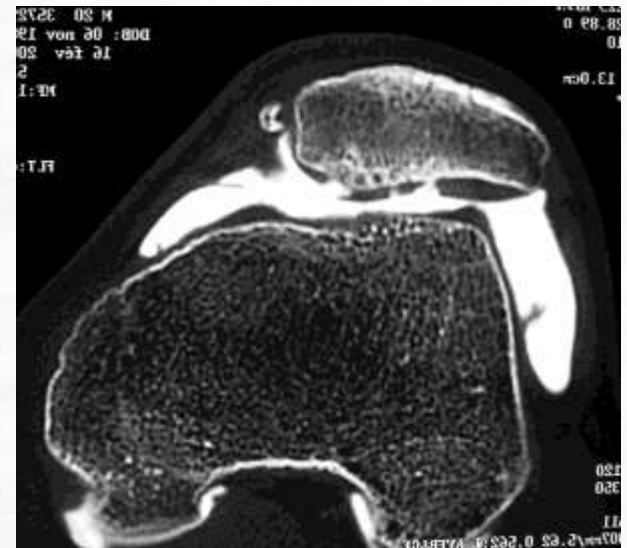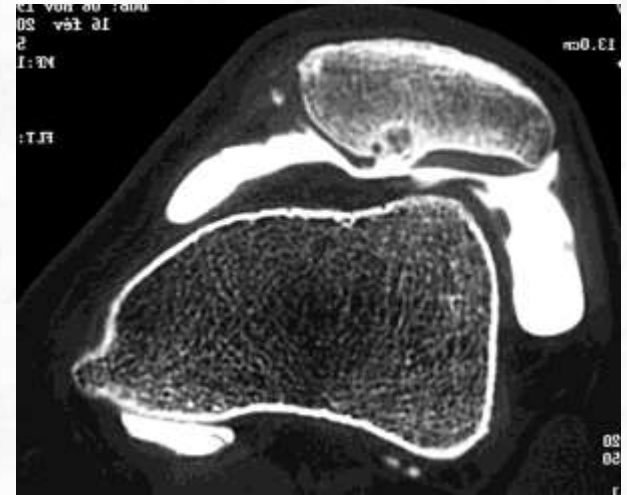- Pas systématique
- Peu performante pour évaluer le cartilage (arthro-IRM ++)
- Évaluation
 - Tissus mous
 - Os sous chondral
 - Ostéochondrite éventuelle ou autre...



- **Arthro scanner**

- Pas systématique
- Utile pour évaluer

- L'os
- Le cartilage
- La dysplasie fémoro patellaire

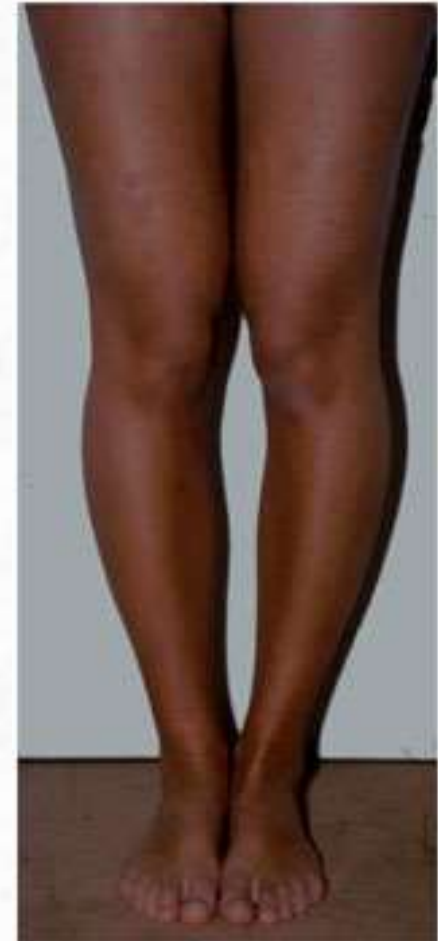

Causes du syndrome douloureux rotulien

- **Épidémiologie**
 - Adolescents actifs ou sédentaires
 - Plus fréquemment chez la fille
 - Généralement les 2 genoux
- **Étiologie**
 - Peu claire
 - 2 théories principales
 - Mauvais alignement de l'appareil extenseur
 - Contraintes excessives associées à une "irritation chimique" de la fémoro patellaire

– Facteurs de risque

- Une anomalie du morphotype peut influencer la course rotulienne
 - Genu varum
 - Genu valgum
 - Genu recurvatum
 - Antéversion fémorale excessive
 - Torsion tibiale externe
 - Latéralisation de la TTA
 - Pronation excessive de la sous talienne
- Augmentation de l'angle Q : pas de corrélation clinique évidente
- Insuffisance du quadriceps et/ou raideurs musculaires (ischio-jambiers, quadriceps, triceps sural)



Traitement

- **Rassurer, Éduquer +++**

- **Modification des activités**

- Si nécessaire (erreurs d'entraînements?)
- Éviter les dispenses d'EPS

- **Assouplissements et étirements (ischio jambiers, quadriceps, fascia lata, triceps sural, etc...)**

- **Réducation de Mézières**

- **Musculation du vaste médial?**

- **Cryothérapie**

- **Genouillère rotulienne**

- **Semelles**

**=> Indications chirurgicales ou arthroscopie :
exceptionnelles**

Message à retenir

- **Les douleurs antérieures du genou sont multifactorielles**
- **Le syndrome douloureux rotulien est un diagnostic d'élimination**
- **Il est fréquent chez l'adolescente**
- **Le traitement dépend de l'étiologie**
- **La chirurgie est aléatoire et doit rester exceptionnelle**

Merci

